

Aan de weledelzeergeleerde

dr. [REDACTED]

MDL Gasthuis

Tel.: 010 - 461 7430

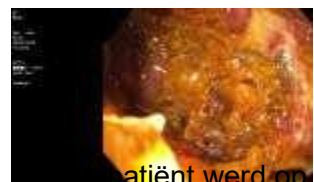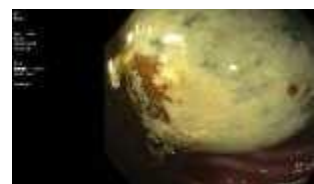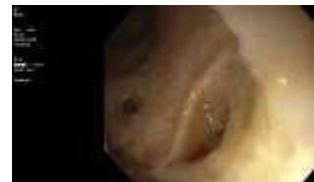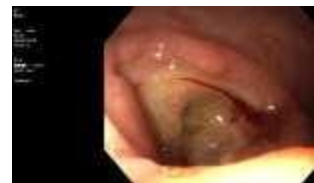Fax: 010 - 461 2692

E-mail: n.v.t.

Datum
18-06-2018

Referentie
31654/113157

Documentnummer
[REDACTED]



GASTROSCOPIE

Betreft [REDACTED]

Adresgegevens: [REDACTED]

Geboortedatum: [REDACTED]

BSN-nummer: [REDACTED]

ASA classificatie: 2

Verwijzer: [REDACTED]

Indicatie: . lithotripsie van vastzittende pylorus steen op OK .

TOP verricht Ja

Informed consent: ja

Endoscoop: GH: P. INTERNE GASTROSCOOP THERAPEUTISCH
OLYMPUS (N000006166)

Handtekening pt: [REDACTED]

Geachte collega,

Indicatie: . lithotripsie van vastzittende pylorus steen op OK .

Toegediende medicatie:

Via anesthesist

Vorbereiding:

Nuchter.

Verslag:

Introductie tot in het duodenum. In de slokdarm en maag geen afwijkingen.

In de bulbus zien we een fistel naar de galblaas. Net voorbij de overgang in het pars descendens zien we een zeer groot vastzittend concrement. Met behulp van een laser lithotripsie wordt de steen met hulp van collega Boevé, uroloog vergruist. Dit

Conclusie:


Fistel tussen galblaas en bulbus.

Advies:

d. [REDACTED], [REDACTED] [REDACTED]

Monday, 01 February 2016 14:00:37 -0500

R. Rooner
10-2-2020
f16

 M. Verseveld
10.2.2020

[Signature]
10-2-2020

10.2.2020