

# SERVICIO DE DIAGNOSTICO EN PATOLOGIA BUCAL

C.D.M.O. ALEJANDRO DONOHUE CORNEJO  
PATOLOGO BUCAL

## SOLICITUD DE ESTUDIO HISTOPATOLOGICO

Estudio histopatológico No. \_\_\_\_\_ No. de expediente \_\_\_\_\_ Fecha \_\_\_\_\_

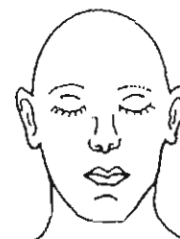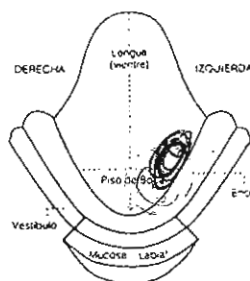
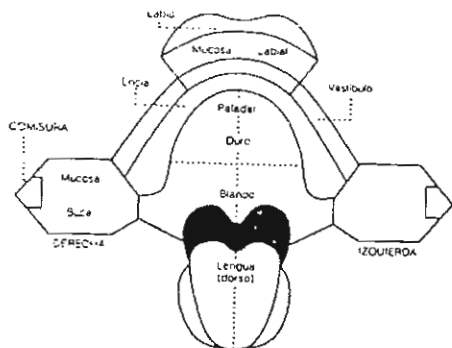
Nombre del paciente \_\_\_\_\_ Edad 67 Sexo F Raza \_\_\_\_\_  
Ocupación \_\_\_\_\_ Teléfono \_\_\_\_\_

Nombre del solicitante Dr. (a) Mario A. Ortúzar Teléfono 613 7863  
Diagnóstico clínico Fibroma tumoral VS Adenoma Pleomorfo

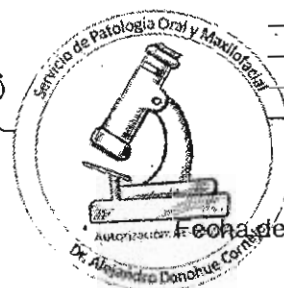
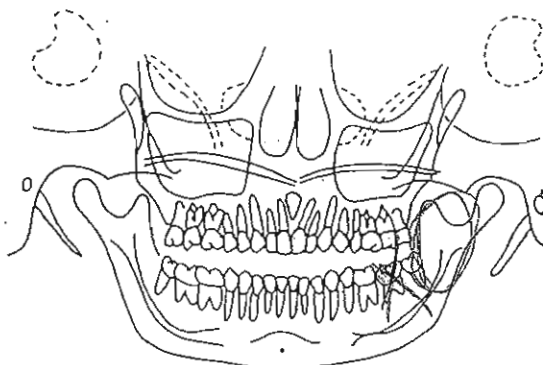
Biopsia: Incisional ( ) Excisional ☒ Otra ( )

Características clínicas: localización, tamaño, forma, color, tipo de base, consistencia, sintomatología, tiempo de evolución, etc.

Se envía biopsia excisional de tumoración de aproximadamente 2x2x2 cm. en espacio retromolar izquierdo sin segunda loma de color blanco base blanda de 2 cm de evolución subyacente citología edentulosa por DTA 37 faltantes probable fibroma tumoral VS adenoma pleomorfo por encontrarse en paso de fuego, favor de complementar diagnóstico con estudio histopatológico, ya que antedentes de hipertensión de 5 años de evolución e hipertensión de 1 año de evolución. Señale en el diagrama la localización: Arco de anterior.



Si la lesión es intraósea, especificar las características y marcarla en el diagrama:



\_\_\_\_\_  
\_\_\_\_\_  
\_\_\_\_\_  
\_\_\_\_\_  
\_\_\_\_\_

Fecha de toma de la biopsia: \_\_\_\_\_



RECETA MEDICA

Paciente: Sr. [REDACTED]

Dr. Donohue:

Se envia biopsia excisional de tumores de aproximadamente 2x2x2cm, en espacio retromilohiideo izquierdo, sin supuración; cambio de color, móvil, base seril, de 2 años de evolución, reemplazando a brucha o dentula por OD#37 faltante, probable fibroma transitorio vs adenoma pleomorfo por encontrarse en piso de lengua, tamaño de complementario diagnóstico con estudio histopatológico, Paciente con antecedentes de hipertensión de 5 años de evolución e hipotiroidismo de 1 año de evolución, ambos controlados.

Gracias de antemano.